Lane Medical Library

Casuistische Beiträge

zur Erläuterung der Beziehungen zwischen

Lupus und Carcinom.

Inaugural-Dissertation

zur

Erlangung der Doctorwürde

in der

Medicin, Chirurgie und Geburtshülfe,

welche

nebst beigefügten Thesen

mit Zustimmung der Hohen Medicinischen Facultät

der Königlichen Universität zu Greifswald

am

Donnerstag, den 26. Februar 1891

Mittags $1^1/_2$ Uhr

öffentlich verteidigen wird

Paul Karpinski

aus Zoppot in Westpreussen.

Opponenten:

Herr Dr. med. Albert Schneider, Cursist.
„ Dr. med. Hermann Schreyer, Cursist.
„ Drd. med. Ferdinand Lange.

Greifswald.
Druck von Julius Abel.
1891.

Digitized by the Internet Archive
in 2026

https://archive.org/details/IA40153715_0080

Seinen teuren Eltern

in Liebe und Dankbarkeit

gewidmet

vom

Verfasser.

In der älteren Literatur treten uns vielfach teils Namen entgegen, welche heute eine andere Erklärung erfordern als der Name an sich besagt, wie z. B. das Wort „Infarkt“ einen Process bezeichnet, der nichts mit dem Ausdruck „infarcire“ gemein hat, teils Namen, die für ätiologisch, anatomisch und klinisch vollständig verschiedene Prozesse ohne Unterschied gebraucht werden, so dass das Verständnis der älteren Literatur hierdurch oft nicht unerheblich erschwert wird.

In die letzte Gruppe gehören die beiden Namen Lupus und Cancer, welche im Allgemeinen ein „fressendes Geschwür“ bezeichnen.

Peripher sich ausbreitende Geschwüre mit malignem Charakter erzeugen aber auf Haut und Schleimhäuten mit Pflasterepithel drei heute vollständig von einander getrennte Krankheitsprozesse, die erst in ihrem weiteren Fortschreiten zu dem Endresultate eines solchen Geschwüres führen können, nämlich das Carcinom, der Lupus und die Syphilis.

Jeder dieser drei Krankheitsprozesse vermag wiederum in mannigfacher äusserer Form zu erscheinen, die pathologisch-anatomisch keine Trennung erfahren darf.

So zeigt namentlich das Carcinom bald mehr einen destruktiv-ulcerierenden, bald mehr einen fungösen

Charakter, ausserdem ist es entweder infiltriert oder oberflächlich.

Hutchinson wollte sogar den flachen Hautkrebs aus der Reihe der Carcinome streichen und in die chronisch-entzündlichen Prozesse als Ulcus rodens einreihen. Engländer und Franzosen halten heute noch an der Trennung des sogenannten Cancroids von dem Carcinom fest.

Für diese Differenzierung bestehen jedoch weder anatomische noch klinische Merkmale. Die vielfach vorkommende Combination dieser Neubildung mit deutlich charakterisiertem Krebs an einigen Stellen der infiltrierten Ränder, die Möglichkeit des Übergangs desselben in wuchernden Hautkrebs, ferner die Infektion der Lymphdrüsen, die denn doch zuweilen beobachtet wird und manche anderen anatomischen und klinischen Eigenthümlichkeiten beweisen zur Evidenz, dass das Cancroid ein wahrer Krebs ist, wenn es auch die mildeste, am schwächsten infektiöse Form in der Reihe der carcinomatösen Neubildungen ist.

Bisweilen ist die Oberfläche stark nach aussen wuchernder Krebse mehr oder weniger zerklüftet und so der Oberfläche eines Blumenkohlkopfes ähnlich. Die Engländer nennen diese Form des Krebses Cauliflower-cancer. Da papillomatöse Sarkome auch diese Formen producieren können, so ist die Bezeichnung unsicher.

Thiersch und Waldeyer haben nachgewiesen, dass alle Geschwülste in die Reihe der Carcinome

gehören, welche in der Tiefe der Gewebe anormaler Weise Epithelzellen in Nestern oder Zapfen angeordnet, zeigen.

Die lupösen und syphilitischen Prozesse gehen gleichfalls mit einer Zellenwucherung einher, die jedoch in einer Proliferation der Bindegewebszellen besteht. Es kommt zur Bildung von Knötchen, die ihren entzündlichen Charakter sehr bald durch den eitrigen Zerfall der Granulationsmassen und die Geschwürsbildung dokumentieren. Der Entzündungserreger ist bei der Syphilis bis jetzt nicht nachgewiesen worden, wohl aber beim Lupus. Nachdem bereits R. v. Volkmann und Friedländer den Lupus mit der Tuberkulose in engere Beziehung gebracht hatten, ergaben die Untersuchungen von Pagenstecher, Pfeifer, Doutrelepont und Demme, dass in der That der von R. Koch 1881 entdeckte Tuberkelbacillus der Erreger des Lupus ist. In den Lupusknötchen sind die Tuberkelbacillen, wenn auch in geringer Zahl, oft ein einziger Bacillus in einer Riesenzelle nachgewiesen. Die Gleicheit des Lupus mit der Tuberkulose wurde auch dadurch sicher gestellt, dass Lupusgewebe auf Versuchstiere übertragen Tuberkulose erzeugt.

Der Name „Lupus“ hatte durch diese Untersuchungen eine bestimmte Bedeutung bekommen. Während man früher noch von dem Schanker als syphilitischem Lupus sprach, versteht man heute unter Lupus allein eine Form der Tuberkulose der Haut.

Wie es daher früher fast durchweg als eine Un-

möglichkeit betrachtet werden musste, Cancer und Lupus in ihren verschiedenen Formen von einander sicher zu trennen, so ist auch jetzt nach wohl begrenzter Trennung nicht ausgeschlossen, dass ein Irrtum in der klinischen Diagnose stattfinden kann und die mikroskopische Untersuchung resp. Impfung erst einen sicheren Aufschluss über die Krankheit giebt. Herr Professor Dr. Grawitz erzählte mir einen Fall aus der Bardelebenschen Klinik, in welcher ein kleines etwa linsengrosses Geschwür mit hart verdickten Rändern und hartem, speckig aussehenden Grunde, welches am Rande der Zunge seinen Sitz hatte, als ein Carcinom diagnosticiert wurde. Die mikroskopische Untersuchung des exstirpierten kranken Zungenstückes ergab jedoch ein tuberkulöses Geschwür.

Die Differentialdiagnose, ob Carcinom oder Lupus, kann nun noch durch den Umstand erschwert werden, dass beide Krankheitsformen vereint vorkommen. Hier kann dann oft die Frage auftreten, ob wir es noch mit einem Lupus oder bereits mit einer zu demselben hinzugetretenen Complikation zu thun haben. In diesem Falle ist man noch öfter auf die mikroskopische Untersuchung angewiesen, um eine sichere Diagnose zu stellen, welche auf Lupus lauten muss, wenn Granulationsgewebe, eventuell mit Tuberkelbacillen durchsetzt, sich findet, auf Carcinom, wenn die kugeligen Nester der Epithelzellen sich finden.

H. Bayha*) hat im ganzen 42 Fälle in der Lite-

*) Bruns, Beiträge zur klinischen Chirurgie, Band 3 (Bayha, Über Lupuscarcinom.

ratur gefunden, bei denen Carcinom teils aus floridem Lupus, teils aus lupösen Narben hervorging. Da von letzteren nur 11 Fälle in der Litteratur veröffentlicht sind trotz der Disposition, welche chronisch gereizte Narben, zu denen doch auch die Lupusnarben zu rechnen sind, zur Krebsentwicklung zeigen, 31 Fälle von Carcinomen aber auf floridem Lupus entstanden sind, glaubt Bayha dem floriden Lupus eine grössere Neigung zur Carcinomentwicklung beizulegen als den Narben desselben. Es mag dies jedoch teils daran liegen, dass Carcinome aus Narben nicht ungewöhnlich sind und daher nicht veröffentlicht wurden, teils daran, dass viele irrtümlich als aus floridem Lupus entstanden bezeichnet worden sind.

Wenn auch das Gesicht und namentlich die Wange Carcinombildung aus Lupus einen grösseren Prozentsatz stellen als die übrigen Körperregionen, so ist doch fast keine verschont, wie ja auch der Lupus am häufigsten von der Wange, weit seltener von den übrigen Körperstellen ausgeht. Das Alter des betreffenden Patienten ist auch hier insofern von Einfluss als die häufigste krebsige Entartung des lupösen Gewebes zwischen dem 40.—60. Lebensjahre stattfindet. Andererseits ist es wiederum auffallend, dass verhältnissmässig viele schon früher vor demselben in Carcinom übergehen, ja schon im jugendlichen Alter: bei 2 Personen im 23., bei 4 zwischen dem 20. und 30. Lebensjahre.

Bayha macht ferner auf das ausserordentlich

schnelle Wachstum des auf lupöser Basis sich entwickelnden Carcinoms aufmerksam und will die anatomische Diagnose „Carcinom“ nur dann gelten lassen, wenn auch das klinische Bild des ausserordentlich schnellen Wachstums ihr entspricht.

Es treten nämlich in der Epitheldecke durch den lange bestehenden und weiter entwickelten lupösen Prozess mannigfache Veränderungen auf, die darin bestehen, dass die fortschreitende kleinzellige Infiltration entweder zu einer Verdünnung des Epithels mit Abstossung desselben durch Eiterung (Lupus exulcerans) oder Abschilferung (Lupus exfoliativus) führt oder hyperplastische Wucherungen des oberflächlichen Epithels anregt. Letztere kann, wie Bayha ausführt, beim Lupus in zwei Formen auftreten. Einmal wachsen die Papillen enorm lang aus und sind mit einem dicken hornartigen Epidermisstratum bedeckt (Lupus hypertrophicus), oder aber das Rete wächst in das Corium hinein, indem die zwischen den einzelnen Papillen gelagerten Zellen in Form von einfachen oder dendritisch verzweigten Zapfen mit verhornten teils zwiebelschalenartig an einander gelegten Epithelien und mit Nestern in die Tiefe des Coriums hineinwuchern. Diese letzte bei Lupus vorkommende Form nannte Busch epithelianartigen Lupus, weil derselbe im Gegensatz zu dem exquisit malignen Lupuscarcinom trotz der anatomischen Gleichartigkeit einen chronischen gutartigen, vom gewöhnlichen Lupus in keiner Weise sich unterscheidenden Verlauf aus-

zeichnet. Daher weist E. Lesser*) und Bayha den ersten der beiden als Lupuscarcinome von J. Schütz beschriebenen Fälle wegen seiner klinischen Gutartigkeit in das Gebiet des epitheliomartigen Lupus.

Es fragt sich aber, ob mit Recht ein epitheliomartiger Lupus vom wirklichen Carcinom zu trennen ist. Da beide einen gleichen anatomischen Bau haben, so ist entschieden keine Trennung zu machen. Es ist auch vorher darauf hingewiesen worden, dass Krebse durch eine relative Gutartigkeit längere Zeit sich auszeichnen, dann aber plötzlich durch einen bis jetzt uns noch unbekannten Anstoss in ein rapides Wachstum übergehen. Für das Carcinom auf lupöser Basis mag eine prädisponierende Ursache die kontinuirliche Gewebsreizung sein, wie sie durch die reichliche vaskularisation, die zellige Infiltration und die Ulceration, von der mehr oder weniger stark reizenden Behandlung ganz abgesehen, bedingt ist. Hierzu kommt, wie Richter**) ausführt und dem sich Jadassohn anschliesst, die beim Lupus stattfindende Gleichgewichtsstörung zwischen den Wachstumsbedingungen des Epithels und des Bindegewebes hinzu. Ersteres ist zu Ungunsten des letzteren verschoben und das schrankenlose Wuchern des Epithels, wenn auch in seiner ersten Ursache unbekannt, ist in seinem Fortschreiten leichter verständlich.

In der chirurgischen Klinik des Herrn Prof. Dr.

*) Centralblatt für Chirurgie, Jahrgang 1885.

**) Centralblatt für Chirurgie, Jahrgang 1888.

Helferich wurde mir Gelegenheit geboten, selbst einige Fälle auf Lupus sich entwickelnder Geschwülste zu beobachten. Von denselben ist nach dem vorher Abgehandelten ein Fall insofern interessant, dass ein auf Lupus zuerst langsam wachsender Tumor plötzlich in ein rapid schnelles Wachstum überging, dessen mikroskopische Untersuchung carcinomatöses Gewebe ergab. Es scheint auch in der That, wie Bayha hervorhebt, Carcinombildung auf Lupus häufiger zu sein, als bisher angenommen ist.

So kamen in hiesiger Klinik zu gleicher Zeit 2 Fälle zur Beobachtung, deren Beschreibung mir von Herrn Prof. Dr. Helferich gütigst überlassen worden ist. Diese beiden Carcinome sind jedoch nicht aus floridem Lupus hervorgegangen. Es ist sowohl makroskopisch der sie umgebende Hautrand vollständig narbig, als auch sind mikroskopisch in keinem der Tumoren Tuberkelknötchen und Tuberkelbacillen nachzuweisen. Trotzdem ist für jeden der beiden Fälle der Name „Lupuscarcinom“ zu wählen. Richter und Jadassohn*) wollen diese Bezeichnung für diejenigen Carcinome angewandt wissen, welche auf Lupus entstanden sind, der noch nicht zur Heilung gelangt ist. Herr Professor Dr. Helferich führt die auf Lupus sich entwickelnden Carcinome nur auf die Narben desselben zurück und gebraucht daher den Namen „Lupusnarbencarcinom“.

*) Centralblatt für Chirurgie, Jahrgang 1888.

1. Fall.

Anamnese. Patient ist der 37 Jahre alte Arbeiter Wilhelm Ziemer aus Neu-Sanskow bei Polzin. Seit seinem 7. Lebensjahre leidet er an Lupus der rechten Gesichtshälfte. Trotz mannigfachster Behandlung trat hier nie eine anhaltende Besserung ein. Vor 3—4 Jahren bildete sich ein etwa haselnussgrosser trockener Tumor am rechten unteren Kieferwinkel aus, der nach 2 Jahren ulcerirte, sonst aber kaum merklich grösser wurde. Vor 6 Wochen ungefähr begann der Tumor rapider zu wachsen und hat jetzt ungefähr die Grösse einer Vola manus. Am 13. 12. 1890 wurde Patient in die hiesige chirurgische Klinik aufgenommen.

Status praesens. Rechte Gesichtshälfte, Vorderfläche des Halses, rechtes Ohr, sowie die Gegend hinter dem Ohr zeigen teils frische, teils alte Narben.

An der Peripherie der lupösen Affektion sind einzelne deutliche Lupusknötchen sichtbar. In der Gegend des Angulus mandibulae befindet sich ein Tumor von ovaler Form. Derselbe ist 9 cm lang und 6 cm breit. Die dem Tumor zunächst liegende Haut ist von narbiger, weis-bläulicher, glänzender Beschaffenheit. Über das Niveau derselben erhebt er sich an seinem peripheren Rande um $^1/_2$ cm, und zwar pilzförmig, sodass die unmittelbar an diesen Tumor grenzende narbige Haut von dem freien Tumorrande überdacht wird. Nach der Mitte zu wird die Geschwulst stärker prominent. Sie erreicht hier eine Höhe von 2 bis selbst 3 cm. Die Ober-

fläche bietet das Bild eines Cauliflower-Cancer. Es wird nämlich der Tumor durch Einschnitte, welche nicht weiter als bis zum Niveau der Haut reichen, in bohnen- bis pflaumengrosse Knollen gesondert. Letztere wiederum werden durch Einschnitte von weit geringerer Tiefe in mehr oder weniger zahlreiche Bezirke von Erbsen- bis Stecknadelkopfgrösse und

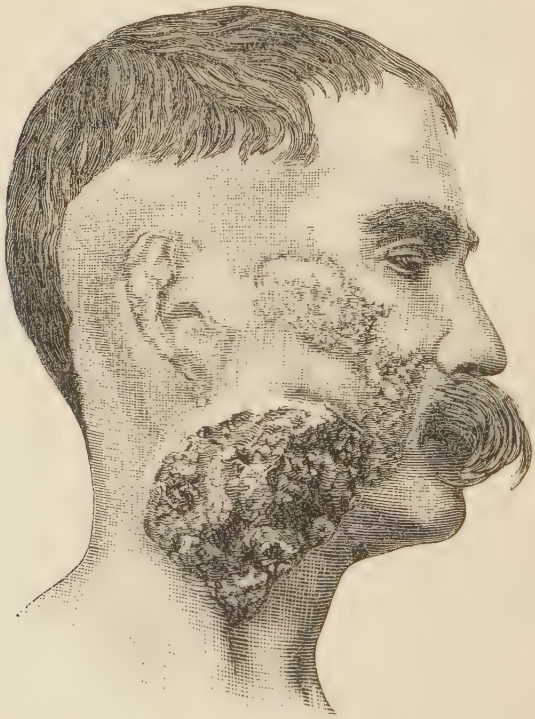

darunter geteilt. Diese Oberfläche ist teilweise ulceriert und mit einem schmierigen starken Foetor verbreitenden Belage bedeckt. Die Geschwulst ist

von fester Consistenz, desgleichen die dem Tumor zunächst liegende Haut.

Der Tumor ist am Kieferwinkel nicht verschieblich, wohl aber am Halse. Bei passiven Bewegungen desselben bewegt sich der M. sterno-cleido-mastoideus nicht mit.

An den seitlichen Partieen des Halses sind erbsen- bis bohnengrosse schmerzlose Lymphdrüsen zu fühlen.

Am 16. 12. 1890 wird die Operation in Narkose gemacht. Der Tumor wird, 1 cm von seinem freien Rande entfernt, mit dem Messer umschnitten und mit Wegnahme eines Teiles des M. masseter und des Periostes am Kieferwinkel sowie der Submental- und Submaxillardrüsen abgetragen. An der Gefässscheide entlang finden sich ebenfalls noch geschwollene Lymphdrüsen, die mit exstirpiert werden. Die ganze Wunde wird mit Jodoformgaze locker tamponiert und ein trockener Verband angelegt.

Der exstirpierte Tumor wird hierauf mit einem Messer durchschnitten. Derselbe erstreckt sich $1^1/_2$ cm tief in das gesunde Gewebe und macht auf dem Durchschnitt den Eindruck eines mattglänzenden homogenen Sarkoms.

Durch die mikroskopische Untersuchung dieses exstirpirten Blumenkohlgewächses ist es nicht möglich, Tuberkelknötchen und Tuberkelbacillen in demselben nachzuweisen. Die Oberfläche desselben ist mit einer dicken Lage platter Epithelien bedeckt. Zahlreiche, theils einfache, theils dendritisch verzweigte

Zapfen erstrecken sich in die Tiefe des den Typus des Granulationsgewebes, zum Theil auch schon den des faserigen Bindegewebes zeigenden Tumors. In der Nähe der Oberfläche treten verhältnissmässig mehr Gefässe als in der Tiefe auf. Hier liegen aber zahlreiche grosse Nester mit Plattenepithelien angefüllt, welche bisweilen zu Cancroidperlen angeordnet sind. In einigen Präparaten sieht man eine fast vollständige Ersetzung des Granulationsgewebes durch Plattenepithelien. Also sicher Carcinom.

Am 8. 1. 1891 wird mit Kochschen Injektionen begonnen, welche eine starke Lokalreaktion mit Rötung und Schwellung der Lupusfläche erzeugen. Es trat teilweise Abstossung des Epithels und der mit Borken bedeckten Lupusknötchen ein. Am 5. 2. 1891 wird mit den Injektionen aufgehört. Deutliche Lupusknötchen bestehen noch an der Peripherie der Lupusaffektion.

Da die Weichteil- und Knochenwunde sich mit kräftigen gesunden Granulationen bedeckt, und kein Recidiv eingetreten ist, so macht Herr Professor Dr. Helferich am 7. 2. 1891 die Transplantation von Hautstückchen nach Thiersch. Es wird zu diesem Zwecke die Granulationswunde mit dem scharfen Löffel angefrischt und nach Stillung der Blutung die von dem linken Oberschenkel des Patienten entnommenen flachen Hautstückchen auf die Wunde übertragen. Hierauf wird ein trockener Verband angelegt und, damit Patient durch Bewegungen des Kopfes die

Anheilung der transplantierten Hautstückchen nicht störe, der Kopf durch eine vorher passend gebogene und gepolsterte Stahlschiene, welche vom Kopfe bis zur Brust reicht, mit dem Verbande unbeweglich befestigt.

Am 16. 2. 91 wird der Verbandwechsel vorgenommen. Die Hautstückchen haften auf der Wundfläche fest und von dem Wundrande wird die Überhäutung unterstützt. Der neue Verband wird in derselben Weise wie der vorige angelegt.

2. Fall.

Anamnese. August Thielke, Nachtwächter aus Arnswalde in der Neumark, 41 Jahre alt, leidet seit seinem 12 Lebensjahre an einem von beiden Nasenflügeln ausgehenden und allmählich peripher sich ausbreitenden Lupus. Patient wurde in verschiedenen Krankenhäusern Jahre lang mit Salben behandelt, ohne dass ein Stillstand des Prozesses eintrat. Viele Beschwerden hatte er jedoch nicht, da ein Aufbruch der Knötchen mit Geschwürsbildung und bedeutenderen narbigen Verziehungen der Gesichtshaut nicht erfolgte. Auch schien vor etwa 2 Jahren spontan ein Stillstand des Leidens eingetreten zu sein, nachdem allerdings vom Gesicht nur Stirn und Schläfengegend intakt geblieben war. Im Sommer 1890 erlitt er eine Verletzung, indem ihm ein Kistendeckel auf die Nase schlug und die Haut derselben zerquetschte ohne das knöcherne und knorpelige Gerüst angeblich

zu verletzen. Die Wunde heilte nicht aus. Es bildete sich nach einiger Zeit unterhalb und neben der Nase ein trockener mit Haut bedeckter Tumor, welcher von einem Arzte mit dem Paquelin behandelt wurde. Darauf trat Eiterbildung ein, während die Geschwulst weiter wuchs und die äussere Nase allmählig gänzlich ersetzte. Vor 6 Wochen machte sich eine Schwellung am linken Unterkieferwinkel bemerkbar, die zum Aufbruch kam und einen stark stinkenden Ausfluss lieferte. Das Leiden bereitete ihm sehr heftige Schmerzen, zeitweise fieberte er. Bei mangelndem Appetit magerte er rasch ab. Hülfesuchend lässt sich Patient am 29. 1. 1891 in die hiesige chirurgische Klinik aufnehmen.

Status praesens. Decrepider, aber kräftig gebauter Mann. Die Gegend der Nase wird bis zur Glabella hinauf und zur Oberlippe herab, nach der rechten Wange ungefähr 3 cm, nach der linken Wange hinüber ungefähr 6 cm von der Medianlinie entfernt, von einer über dem Niveau der Wangenhaut $^3/_4$—$1\,^1/_2$ cm erhobenen Geschwulstmasse von derber Consistenz eingenommen, deren freier Rand pilzförmig die infiltriert anzufühlende umgebende Haut überragt. Das linke phthisische Auge wird durch den Tumor von innen und unten halb zugedeckt und die Lider desselben können nur passiv aus einander geschlagen werden. Das rechte Auge ist ganz frei. Die Oberfläche der Geschwulst ist blumenkohlartig aus erbsen- bis haselnussgrossen Prominenzen zusammengesetzt.

Zwischen den Einschnitten derselben lagert ein eitrig-jauchiges Sekret. Die einzelnen Prominenzen sind nicht glatt, sondern besitzen eine papilläre granulationsähnliche Beschaffenheit. Gereinigt sehen sie nicht ganz so rosig wie frische Granulationen aus, sondern mehr grau und matt wie mit dünnem Epithel über-

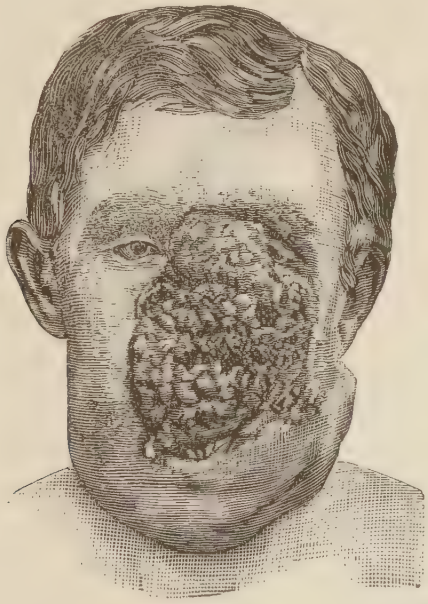

zogen. Die äussere Nase ist ganz in die Neubildung aufgegangen, Nasenöffnungen bestehen nicht. Unten verschmilzt die Geschwulst mit der Vorderfläche des Oberkieferalveolarfortsatzes. Während im hinteren Mundraume die Gaumenplatte die gewöhnliche Festigkeit hat, scheint ihr vorne ebenso wie dem Alveolarfortsatz eine normale knöcherne Unterlage zu fehlen.

Die Schneidezähne desselben sitzen locker in ihren Alveolen. Die Mundschleimhaut ist glatt und intakt.

Gesondert von diesem grossen Tumor besteht, oberhalb des linken Mundwinkels eine haselnussgrosse, cirkumscripte Geschwulst von gleicher Oberfläche und Consistenz.

Die Umgebung ist nicht normale Haut, sondern eine rotbraune bis graurote, glatt gespannte epithelbedeckte, aber Haare und Drüsenausführungsgänge nicht aufweisende narbige Fläche, die oberhalb der Augenbrauen, dann abwärts in senkrechter dem äusseren Augenwinkel entsprechenden Linie, dann am Kieferwinkel und in der Halsfurche beiderseits erst in normale Haut übergeht. Knötchen sind nirgend mehr bemerkbar. Der Mundrand ist plump gewulstet, anstatt mit Lippenrot, mit ebensolcher Haut wie die Umgebung bedeckt. Am linken Kieferwinkel besteht eine ungefähr fünfmarkstückgrosse derbe Schwellung, die auf ihrer Höhe eine unregelmässige ca. markstückgrosse Öffnung mit wulstigen Rändern hat. Man sieht in eine kraterförmig sich in die Tiefe erweiternde Höhle, deren Grund nekrotische gelbe Massen und ein eiteriges Sekret bilden. Die narbige Haut der regio submentalis und submaxillaris ist derb infiltriert. Am rechten Kieferwinkel und am Halse sind geschwollene Lymphdrüsen nicht zu palpieren.

Um den jauchigen Prozess der als Carcinom sicher zu diagnosticirenden Neubildung zu beschränken, erhält Patient täglich einen Verband mit 3% Creolin-

compressen. Die zu diagnostischen Zwecken resp. zur Controle des Mittels einmal vorgenommene Injektion von 0,003 gr der Koch'schen Lösung erzeugt eine beträchtliche Rötung und Schwellung der grossen Lupusnarbe, während durch dieselbe auf der eigentlichen Geschwulst keine merklichen Veränderungen hervorgebracht werden. Es ist daher anzunehmen, dass der Lupus noch nicht zur Heilung gelangt ist, was auch schon klinisch deutlich war.

Das Carcinom muss als inoperabel bezeichnet werden. Die am 13. 2. 1891 von Herrn Professor Dr. Helferich ausgeführte Operation in combinirter Narkose hat den Zweck, den jauchigen Zerfall der karcinomatösen Gewebe zum Teil zum Stillstand zu bringen. Es ist daher nur eine palliative Operation.

Mit einer Drahtschlinge wird der prominente Teil der Geschwulst heruntergerissen und der Grund mit dem scharfen Löffel excochleiert. Die Nasenhöhle ist völlig eröffnet. Einige im Niveau der Wange scharf vorspringende Knochenspitzen vom Oberkiefer und dem Rest der knöchernen Nase werden mit der Lüer'schen Zange abgekniffen. Exstirpation des linken Bulbus mit Abtragung der Ränder des oberen und unteren Lides. Die Blutung ist verhältnismässig sehr gering und steht völlig nach Tamponade der ganzen Wunde mit Penghawdar-Djambi-Watte, sowie leichtem Compressionsverband. In die verjauchte Lymphdrüse werden grosse Stücke von Kali causticum hinein gethan.

In den zahlreichen, aus verschiedenen Teilen des Tumors entnommenen Schnittpräparaten, welche nach der Ziehl-Neelsen'schen Färbungsmethode behandelt worden sind, werden keine Tuberkelbacillen und keine Tuberkelknötchen nachgewiesen. Es zeigen sich auch in diesem Falle in die Tiefe dringende teils einfache teils verzweigte Epithelzapfen, welche von dem dicken oberflächlichen an einigen Stellen schon verhornten Epithelstratum ausgehen. Namentlich aber treten hier in der Tiefe grosse Krebsnester auf, deren Epithelien in der Mitte derselben zuweilen zwiebelschalenartig angeordnet sind. In einzelnen Präparaten ist bei mittelstarker Vergrösserung das ganze Gesichtsfeld von Epithelhaufen eingenommen, an welche sich dann, oft nur durch eine dünne Schicht, von Granulationsgewebe oder welligem Bindegewebe getrennt, neue grosse Epithelcomplexe anreihen. Blutgefässe sind in weit geringerer Anzahl als in den Präparaten des vorigen Falles vorhanden.

Die von Bayha veröffentlichte, von Nauwerck beschriebene mikroskopische Untersuchung eines Lupuscarcinomfalles ergiebt denselben Befund. Es konnte aber beobachtet werden, wie das Carcinom nicht nur das Granulationsgewebe, sondern auch die Lupusknötchen selbst angreift, indem eine vollständige Substitution beider durch Krebsnester eintritt. Dasselbe Resultat ergaben die von Richter gemachten histologischen Untersuchungen.

Bei der Neigung des Lupus zur carcinomatösen

Geschwulstbildung ist aber nicht ausser Acht zu lassen, dass der Lupus auch zu vollständig gutartigen hyperplastischen Wucherungen tendirt. In der hypertrophischen Form desselben sehen wir diese Neigung deutlich ausgesprochen, so dass im Lupus hypertrophicus oft schon das Bild einer Geschwulst dargeboten wird. Durch die kontinuirliche Gewebsreizung wird zuweilen dieser Prozess derartig gesteigert, dass es auf dem lupösen Gewebe zu Excrescenzen kommt oder aber zu Geschwürsflächen, welche über das Niveau der Umgebung hervorragen, gleichfalls wie eine maligne Neubildung ein schnelles Wachstum haben und daher leicht zu einem Irrtum in der klinischen Diagnose führen können.

Hierher gehören zwei in hiesiger chirurgischer Klinik beobachtete Fälle.

1. Fall.

Papilläre Wucherungen der Haut bei Lupus.

Die 28jährige Patientin Ewert leidet seit ihrem 14. Lebensjahre an Lupus faciei. Derselbe hat Nase, Oberlippe und beide Wangen in einen teils hypertrophischen teils exulcerirenden Prozess hineingezogen. Die Nasenspitze fehlt, der übrige Teil der Nase ist narbig geschrumpft. Die Oberlippe, meistenteils narbig, nur am Lippenrot frische Lupusknötchen zeigend, ist derart elephantiastisch verdickt, dass sie die Unterlippe um $1^3/_4$ cm überragt.

Auf diesen lupös erkrankten Stellen fallen zahlreiche papilläre Excrescenzen von verschiedener Grösse auf.

Bei der therapeutischen Behandlung mit Koch'scher Lösung wird das Wachstum derselben wegen der durch sie hervorgerufenen permanenten Hyperaemie stärker angeregt. Einige erreichen die Grösse einer halben Wallnuss. Dieselben werden exstirpirt und mikroskopisch untersucht.

Sämmtliche angefertigten Präparate zeigen lang ausgezogene Papillen mit bindegewebigem Grundstock und zahlreichen Blutgefässen. Die einzelnen Papillen, sowie die interpapillären Räume tragen ein dickes Stratum platter Epithelien. In der Form teils einfacher, teils dendritisch verzweigter äusserst langer Zapfen senken sich die Epithelien von den interpapillären Räumen aus in die Tiefe des ebenfalls sehr gefässreichen Bindegewebes. Letzteres ist bisweilen nur als ein kleiner Herd zwischen den einzelnen verzweigten Zapfen übrig geblieben. Isolirte Epithelnester sind jedoch nirgends vorhanden.

Bei der Betrachtung dieser Präparate drängt sich dem Untersucher die Überzeugung auf, dass derartig in die Tiefe wuchernde Epithelzapfen mit Leichtigkeit in Krebs übergehen können.

2. Fall.

Fall von Lupus exfoliativus; über Gesicht und Hals sich ausbreitend und in demselben eine stark prominente Geschwürsfläche zeigend. Vortäuschung eines Pseudoplasmas.

Die 33 Jahre alte Friederike Votenz leidet seit

ihrem 9. Lebensjahre an einem von der linken Wange ausgehenden und allmählig über das ganze Gesicht und die vordere und seitliche Halsgegend sich ausbreitenden Lupus exfoliativus.

Vor 3 Monaten entstand an der rechten Unterkieferseite ein Pickel, welcher verschorfte und dicke Borken bildete. Aus demselben entwickelte sich eine von dem Niveau der umgebenden Haut etwa 1 cm sich erhebende und peripher fortschreitende, mit Borken bedeckte Geschwürsfläche, welches die Grösse eines Fünfmarkstückes erreicht hat. An den Rändern desselben befinden sich zahlreiche Lupusknötchen, einzelne in den lupösen Narben zerstreut.

Am 4. 2. 1889 unternahm Herr Professor Dr. Helferich die Exstirpation der Geschwürsfläche, weil dieselbe auf Carcinom verdächtig erschien.

Die mikroskopische Untersuchung ergab Granulationsgewebe mit dazwischen liegenden Tuberkeln.

Es mag schliesslich noch ein hier beobachteter Fall Erwähnung finden, wo durch Lymphdrüsenanschwellung unter dem Lupusgewebe das Bild eines Tumors dargeboten wurde.

3. Fall.

Ein über Wange und Hals sich ausbreitender Lupus exfoliativus mit einer gleichzeitigen tuberkulösen Drüsenanschwellung im Gebiete des Lupus, ein Pseudoplasma vortäuschend.

Der 19 Jahre alte Böttchergeselle Friedrich Lada

aus Grimmen leidet seit seinem 4. Lebensjahre an einem von der Gegend des rechten Unterkieferwinkels ausgehenden und gegenwärtig bis zu der Grösse einer Vola manus sich ausdehnenden Lupus. Seit dem Jahre 1888 trat unterhalb des rechten Ohres hin und wieder ein Tumor auf, der die Grösse einer Wallnuss erreichte, dann ulcerirte und spontan heilte, oder, ohne dass es zum Aufbruch kam, allmählig sich zurückbildete.

Status praesens. Die an der rechten Seite des Halses stark gerötete, teils mit Borken, teils mit Epithelabschilferungen bedeckte Haut ragt über das Niveau der Umgebnng etwas hervor. Inselartig befinden sich auf derselben einige nässende Stellen. Die Affektion reicht von dem rechten Ohrläppchen zum Kieferrande abwärts und, dem Verlauf des M. sterno-cleido-mastoideus entsprechend, bis zur Mitte des Halses und steigt in der Mittellinie wieder empor bis zum oberen Rande des Unterkiefers.

Unter dem rechten Ohrläppchen fällt eine besonders cirkumskripte prominente derb elastische Stelle auf, welche die Grösse einer halben Wallnuss hat.

Die auf tuberkulöse Drüsenschwellung gestellte Diagnose bestätigt sich bei der in Narkose ausgeführten Exstirpation. An dieselbe wird die Excochloation des Lupusgewebes mit gleichzeitiger Abtragung des hinteren grösseren Teiles der Lupusfläche angeschlossen.

Am Schlusse der Arbeit kann ich es mir nicht versagen, meinem hochverehrten Lehrer, Herrn Professor Dr. Helferich, für die gütige Überweisung des Themas, sowie für die liebenswürdige Unterstützung bei der Bearbeitung desselben meinen innigsten Dank auszusprechen.

Litteratur.

Billroth, Allgemeine chirurgische Pathologie und Therapie.

Hueter-Lossen, Grundriss der Chirurgie.

Bruns, Beiträge zut klinischen Chirurgie, Band 3 (Bayha, Ueber Lupuscarcinom

Centralblatt für Chirurgie, Jahrgang 1885, 1888.

Lebenslauf.

Ich, Paul, August, Albert Karpinski, Sohn des Maurermeisters Alexander Karpinski und seiner Ehefrau Caroline, geb. Strunkowski, katholischer Confession, wurde am 20. Januar 1864 zu Zoppot in Westpreussen geboren. Nachdem ich in meinem Heimathsorte Privatunterricht erhalten hatte, besuchte ich von Michaelis 1879 bis Michaelis 1886 das Gymnasium zu Neustadt in Westpreussen woselbst ich das Abiturientenexamen bestand. Um mich dem Studium der Medicin zu widmen, bezog ich Michaelis 1886 die Universität Greifswald, an welcher ich bis zu diesem Zeitpunkte verblieb. Im Sommer 1887 genügte ich meiner Militärpflicht mit der Waffe beim 5. Pomm. Inf.-Reg. Nr. 42 zu Greifswald und bestand am 20. Juli 1888 din ärztliche Vorprüfung. Am 19. Januar 1891 bestand ich das Examen rigorosum.

Während meiner Studienzeit besuchte ich die Vorlesungtn, Kliniken und Kurse folgender Herren Professoren und Dozenten:
Arndt, J. Budge †, Gerstaecker, Grawitz, Helferich, Hoffmann, Holz, Krabler, Landois, Limpricht, Loeffler, Mosler, Oberbeck, Peiper, Pernice, Frhr. von Preuschen, Rinne, Schirmer, Schmitz, Schultz, Solger, Sommer, Strübing.

Allen diesen seinen hochverehrten Herren Lehrern spricht der Verfasser seinen ehrerbietigsten Dank aus. Mit ganz besonderer Freude widmet er denselben Herrn Professor Dr. Helferich, Herrn Geh Rath Prof. Dr. Pernice, Herrn Geh. Rath Prof. Dr. Mosler und Herrn Geh. Rath Prof. Dr. Schirmer, in deren Kliniken er längere Zeit als Volontairarzt thätig sein durfte.

Thesen.

I.

Das ausserordentlich schnelle Wachstum des Carcinoms auf lupöser Basis liegt zum teil in den durch den Lupus bedingten anatomischen Verhältnissen.

II.

Bei Pneumonie mit Verdacht auf eine enge Aorta ist eine Blutentziehung durch Schröpfköpfe oder durch Venaesectio zur Entlastung des Herzens, um eine Paralyse desselben zu vermeiden, angezeigt.

III.

Bei hochstehendem Contraktionsring des Uterus ist die Wendung der Frucht nicht einmal zu versuchen.